


医学教育网中西医执业医师《答疑周刊》2020 年第 5 期

**【中医儿科学】**

 医学教育网 www.med66.com 幼儿哭吵不安，两手捧腹，应首先考虑的是  医学教育网 www.med66.com

- A. 腹痛
- B. 久病体虚
- C. 欲食不遂
- D. 乳食内积
- E. 痰饮内伏

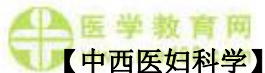


**学员提问：**为什么选 A？

**答案及解析：**本题答案为 A

小儿望诊中望姿态：“阳主动，阴主静”。喜伏卧者，多为内伤乳食；喜蜷卧者，多为内寒或腹痛；翻滚不安，呼叫哭吵，双手捧腹【医学教育网原创】，多为腹痛；端坐喘促，痰鸣哮吼，多为哮喘；气促鼻扇，胸肋凹陷，常为肺炎喘嗽。故正确的答案是 A。

故本题答案选 A。



**【中医妇科学】**

关于子宫峡部形态学特征的描述正确的是

- A. 为下宽上窄的三角形
- B. 下端为解剖学内口
- C. 非孕时长度为 1cm
- D. 妊娠期变软不明显
- E. 上端为不同黏膜交界处



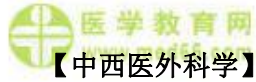 **学员提问：**为什么选 C？



**答案及解析：**本题答案为 C。

在宫体与宫颈之间形成最狭窄的部分称为子宫峡部，在非孕时长约 1cm。

故本题答案选 C。



下列辨证中属阳的是

A. 慢性发作的病



B. 肿块坚硬如石



C. 肿块平塌下陷



D. 肿胀局限，根脚收束

E. 脓液稀薄或见纯血水

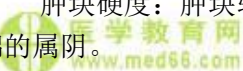**学员提问：**为什么选 D?



**答案及解析：**本题答案为 D。

发病缓急：急性发作的病属阳；慢性发作的病属阴。

肿块硬度：肿块软硬【医学教育网原创】适度，溃后渐消的属阳；坚硬如石或柔软如棉的属阴。



肿形高度：肿胀形势高起的属阳；平塌下陷的属阴。

肿胀范围：肿胀局限，根脚收束的属阳；肿胀范围不局限，根脚散漫的属阴。

脓液稀稠：溃后脓液稠厚的属阳；稀薄或纯血水的属阴。

故本题答案选 D。



### **【传染病学】**

传染病病原学诊断的“金指标”是

A. 血常规检查



B. 大便常规检查



C. 分子杂交技术

- D. 聚合酶链反应
- E. 病原体分离培养

 **学员提问：**为什么选 E？  
www.med66.com

 **医学教育网**  
www.med66.com

**答案及解析：**本题答案为 E。


病原体的直接检出【医学教育网原创】或分离培养是传染病病原学诊断的“金指标”。

 **医学教育网**  
www.med66.com

 **医学教育网**  
www.med66.com

故本题答案选 E

### 【药理学】

 **医学教育网**  
www.med66.com  
毛果芸香碱属于哪类药物

 **医学教育网**  
www.med66.com

- A. M 受体阻滞药
- B. M 受体兴奋药
- C. 抗胆碱酯酶药
- D. 阿托品类药物
- E. 胆碱酯酶复活药

 **医学教育网**  
www.med66.com

 **医学教育网**  
www.med66.com

 **医学教育网**  
www.med66.com  
**学员提问：**为什么选 B？

 **医学教育网**  
www.med66.com

**答案及解析：**本题答案 B。

毛果芸香碱为 M 受【医学教育网原创】体兴奋（激动）药，又称节后拟胆碱药，主要激动 M 受体，产生 M 样作用。

故本题答案选 B。

 **医学教育网**  
www.med66.com

 **医学教育网**  
www.med66.com

医学教育网中西医执业医师《答疑周刊》2020 年第 5 期（word 版下载）

 **医学教育网**  
www.med66.com

 **医学教育网**  
www.med66.com